

## AZ ÉR- ÉS IDEGSÉRÜLÉSEK KOCKÁZATA AZ ACETABULUM PROTETIZÁLÁSA SORÁN

Irodalmi áttekintés

Szabó János, Muraközy Katalin, Manó Sándor

Debreceni Egyetem, Orvos- és Egészségtudományi Centrum, Ortopédiai Klinika

[szabojan@med.unideb.hu](mailto:szabojan@med.unideb.hu)

### Absztrakt

A szerzők közleményükben irodalmi áttekintést nyújtanak a csípőízületi protézis vápa komponensének beültetése során előforduló vaszkuláris és neurológiai szövődményekről.

Az idegsérülések aránya primer coxarthrosis esetén 0,6–1,3%, vaszkuláris komplikációk 0,25%-ban fordulnak elő. Poszttraumás esetekben, csípőízületi diszpláziában (5,2–13%) és revíziók során (7,5%) a szövődmények száma megsokszorozódik.

Az ér- és idegsérüléseket számos szempont alapján osztályozzák.

Lokalizáció szerint extra- és intrapelvicus szövődeményekről beszélhetünk. Bonyolítja a kérdést, hogy több ér-ideg törzsnek medencén belüli és medencén kívüli lefutása is van.

Etiológiáját tekintve a szövődmény hátterében állhat direkt, illetve indirekt sérülés, kompresszió, túlnyújtás, szakadás.

A vaszkuláris szövődmény megjelenését tekintve lehet haemorrhagia, ischaemia, thrombosis, aneurysma, arteriovenosus fistula, mely klinikailag hypovolaemiás shock, akut keringési zavar, pulzáló tumor, krónikus keringési probléma képében jelenhet meg.

Az idegsérülések klasszikus osztályozás szerint neurapraxia, axonotmesis, neurotmesis formájában jelentkeznek. Idegsérülésnél az érző, illetve motoros funkciók különböző mértékű és időtartamú kiesését észleljük.

Biztonságosabban operálhatunk az acetabulum környezetében, ha tisztában vagyunk a régió biztonsági zónáit leíró beosztásokkal és tudjuk az acetabulum különböző részein a csont átlagos vastagságát. Közleményünk célja ezen ismeretek egyszerű, közérthető formában történő összefoglalása és átadása a gyakorló sebész kollégák számára.

**Kulcsszavak:** csípőprotézis-beültetés, csípőízületi diszplázia, ér- és idegsérülések

### Risk of vascular and neurological complications during acetabular implantation in total hip replacement surgery

#### Abstract

The authors provide a literature overview of vascular and neurological complications that can occur during acetabular implantation in total hip replacement surgery.

The occurrence of neurological complications in primary replacement for hip arthrosis is between 0.6–1.3%, while vascular complications occur in 0.25%. In case of post-traumatic and dysplasia the rate of complications increases to 5.2–13%, and in revision surgery it is 7.5%.

Vascular and nerve injuries are classified based on a number of criteria.

Based on location they can be categorized as extra or intrapelvic complications. This is complicated by the fact that many vessel and nerves have both extra and intrapelvic localizations.

Based on etiology they can be characterized as direct or indirect injuries, compression, overstretching, and tears.

Vascular complications can be hemorrhage, ischemia, thrombosis, aneurysm, arteriovenous fistula, which in clinical practice can appear as hypovolemic shock, acute circulatory failure, pulsating tumor, chronic circulatory problem.

Nerve damage can be classified as neuropraxia axonotmesis, neurotmesis. In the clinical practice different degree and duration of sensory and/or motor loss can be noticed.

It is safer to operate in the acetabular region if the safe zone classification is known and we are aware of the average thickness in the different parts of the acetabulum. The purpose of this summary is to report this in a simple and easy to understand manner to practicing surgeons.

**Keywords:** hip replacement, DDH, vascular and neurological injury

### Bevezetés

A csípőízületi endoprotézis beültetés világszerte rutinszerű beavatkozássá vált. A jelentős esetszámok és a nagy tapasztalat ellenére mégis viszonylag gyakran találkozunk érvagy idegsérülésről beszámoló közleményekkel. Kiemelkedően magas a szövődmények aránya diszpláziás vagy poszttraumás esetekben és revíziók során.

Nachbur<sup>1</sup> szerint a vaszkuláris komplikációk aránya primer coxarthrosis esetén 0,25%. Lee<sup>2</sup> 0,1–0,2% közötti előfordulásról, női dominanciáról és a bal oldalt érintő sérülések nagyobb arányáról számol be. Az érsérülések 7%-a fatális kimenetelű, 15%-a amputációval végződik.<sup>3</sup> Kiemelkedő az a. és a v. iliaca externa sérülésének magas gyakorisága. Shoenfeld<sup>3</sup> tanulmányában 68 érsérülésből 36 (48%) érintette az iliacalis képleteket.

Az idegsérülések aránya primer coxarthrosisban 0,6–1,3%, revízió során 7,5%, diszplázia esetén 5,2–13%.<sup>4–7</sup> Az összes idegsérülés 90%-a n. ischiadicust érinti,<sup>8–9</sup> gyakorisága 0,5–2%. Jelentős a n. gluteus superior sérülésének kockázata is.<sup>4,6,8,10</sup>

Nőknél a szövődmények nagyobb gyakoriságát a kisebb izomtömeg, a kisebb testméretek,

a relatíve rövidebb végtag és a nagyobb anatómiai variabilitás magyarázhatja.<sup>5,11</sup> Ezzel szemben Schmalzried<sup>6</sup> nem tudta igazolni a női dominanciát.

Diszpláziás vagy poszttraumás esetekben és revíziók során a szövődmények aránya magasabb. Ezt részben magyarázhatja, hogy a diszplázia, illetve a kilazult vápa migrációja miatt a képletek lokalizációja a megszokott anatómiai helyzethez képest megváltozik.<sup>3</sup> A korábbi műtéti beavatkozások által okozott hegesedés, az erek, idegek lehorgonyzódása is fokozza a sérülés veszélyét.<sup>8</sup> Operált betegeknél fennállhat a kollaterális keringés meglévő károsodása, amely egy esetleg bekövetkező nagy érsérülésnél végzetes következményekkel járhat.<sup>3,12</sup>

### Módszerek

A csípőízületi protézis beültetése során fenyegető szövődményekkel foglalkozó közlemények két csoportba sorolhatók. A retrospektív vizsgálatok körében alapvetően esettanulmányokat találunk, melyek a már megtörtént szövődmény okainak, kezelésének, következményeinek ismertetésével foglalkoznak.

A másik nagy csoportot kísérletes közlemények alkotják. Ezek lehetnek számítógépes mo-

dellen végzett kutatások, kadáver kísérletek, vagy valamilyen képpalkotó, legtöbbször CT segítségével végrehajtott mérések. A kadáver kísérletek során a vápacsavarozás, fúrás, marás irányának megfelelően vezetett csavarok, drótok helyzetét vizsgálták az ér-ideg képletekhez viszonyítva.

### Eredmények

A vápa beültetése során kialakult ér- és idegsérüléseket a különböző szerzők számos szempont alapján osztályozzák.

**Lokalizáció** szerint extra- és intrapelvicus szövődményekről beszélhetünk.<sup>13</sup> Az extrapelvicus képletek közül az a. v. n. gluteus superior és inferior és a n. ischiadicus a legjelentősebbek. Az intrapelvicusan elhelyezkedő ér-ideg képletek alapvető sajátossága, hogy az operáló sebész előtt rejtve vannak, a műtési területtől többek között a medence csontos fala, a membrana obturatoria, a musculus iliopsoas és a musculus obturatorius választják el. Bonyolítja a kérdést, hogy több ér-ideg törzsnek medencén belüli és medencén kívüli lefutása is van. Jelentősebb veszélyeztetett intrapelvicus képletek az a. v. iliaca interna, externa és az a. v. n. obturatorius.

**Etiológiai szempontból** a szövődmények hátterében különböző sérülési mechanizmusok állhatnak.

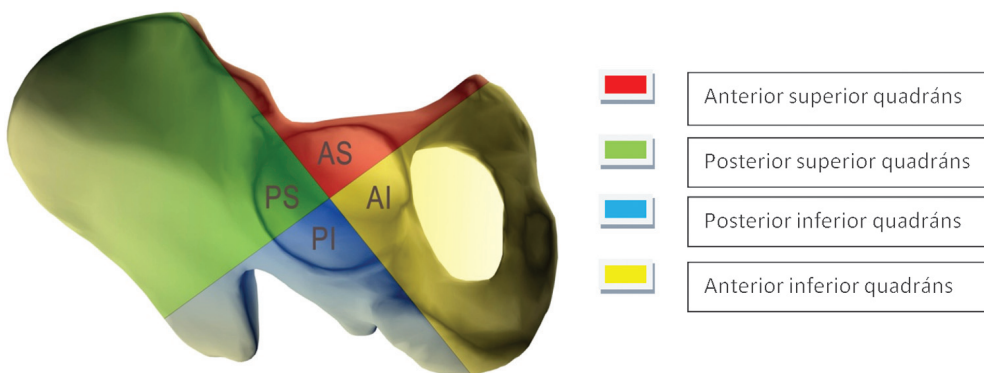
**Direkt sérülés** következhet be a vápafenék elmarása során. Ez a szövődmény leggyakrabban rheumatoid arthritis és/vagy protrusio esetén fordul elő.<sup>14</sup> Direkt sérülést okozhat intraoperatív kialakult acetabulumtörés.<sup>15</sup> A túl proximalisan behelyezett ventralis Hohmann-retraktor az a. iliaca externa perforációját okozhatja.<sup>1</sup> Fúrás, csavarozás vezethet a v. iliaca externa direkt sérüléséhez.<sup>2</sup>

Az **indirekt sérülés** lehet kompressziós jellegű. Gyakori a cementfolyás által okozott nyomásos szövődmény.<sup>16</sup> Érintett lehet a n. femoralis, a n. ischiadicus, ritkán a n. obturatorius<sup>17-19</sup> is. Ismertek a nem szorosan a csonton vezetett cerclage okozta leszorítás<sup>14</sup> szövődményei. A glutealis haematoma a n. ischiadicus,<sup>20,21</sup> a m. iliacus állományában vagy az alatta kialakuló vérzés a n. femoralis kompressziós károsodását okozhatja.<sup>22</sup> A műtési megterhelés érzékenyebbé teheti a n. ischiadicust a kompressziós károsodásokkal szemben.<sup>21</sup> Indirekt sérüléseknél az artériás thrombosis, ill. embolia kialakulása jelenthet kockázatot,<sup>1,23,24</sup> melyet a cement hőhatása is okozhat. Előfordul, hogy a cement hegyes spiculumai erodálják az érfalat és aneurizmát okoznak.<sup>25</sup> Különösen diszpláziás esetekben és revízióánál fordul elő az ideg, elsősorban a n. ischiadicus túlnyújtásos sérülése. Egyes szerzők maximum 4 cm-t vagy az ideg hosszának 6%-át meg nem haladó nyújtást tartanak elfogadhatónak.<sup>5</sup>

A szerteágazó etiológiát tekintve érthető, hogy a vaszkuláris szövődmények megjelenésüket tekintve igen változatosak lehetnek. Akut haemorrhagia, ischaemia, thrombosis, aneurysma,<sup>16</sup> arteriovenosus fisztula,<sup>26</sup> pseudoaneurysma<sup>27</sup> fordulhatnak elő, melyek klinikailag hypovolaemiás shock, akut keringési zavar, pulzáló tumor, krónikus keringési zavar képében jelenhetnek meg.

Az idegsérülések klasszikus osztályozás szerint neurapraxia, axonotmesis, neurotmesis<sup>28</sup> formájában jelentkeznek. Ilyen esetekben az érző, illetve motoros funkciók különböző mértékű és időtartamú definitív kiesését észleljük. Schmalzried,<sup>6</sup> 36 idegsérültből, 24 hónap utánkövetéssel, 29 esetben (80%) talált perzisztáló neurologiai deficitet.

Az intraoperatív szövődmény megelőzésének egyik lehetősége az acetabulum bizton-



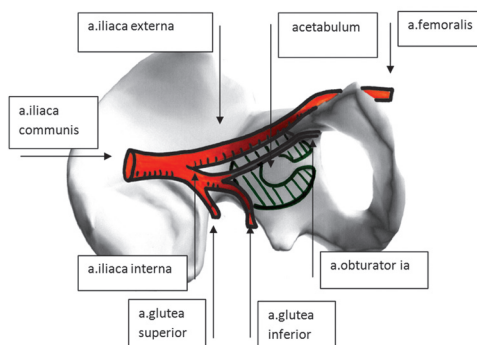
1. ábra. Az acetabulum Wasielewski szerinti quadráns beosztása

ságosan fúrható, csavarozható zónáinak meghatározása.

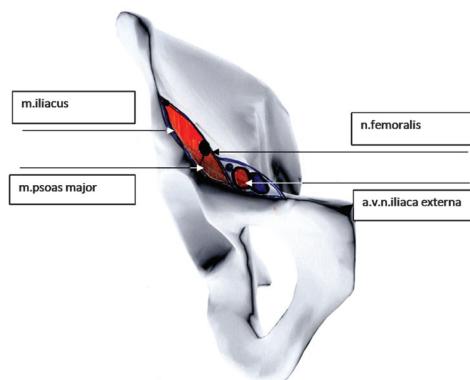
A legismertebb és legerjedtebben használt a Wasielewski<sup>29</sup> által közölt quadráns rendszer (1. ábra). Az első egyenes a SIAS-on és az acetabulum középpontján halad keresztül. A középpontban erre állított merőleges az acetabulumot négy részre osztja. Az így kiosztott négy körcikket a szerző lokalizációja szerint nevezte el.

#### a) Anterio-superior quadráns [AS]

Az ebben a régióban végzett, a belső corticalist perforáló beavatkozások a plexus venosus vesicularis superior és inferior, az a. és v. iliaca interna végágai, a plexus uteri, az a. v. obturatoria és leggyakrabban az a. v. iliaca externa sérülését okozhatják (2. ábra). Itt található az emberi test legvariábilisabb artériás és vénás rendszere.<sup>30</sup> Az erek többnyire plexust formálnak és a m. levator anin, valamint a m. obturator internus alsó részén fekszenek. Feugier<sup>13</sup> kísérleteiben 20 csavarból 15 okozott sérülést, ezek közül 8 a véna és 7 az artéria iliaca externát érintette. Lokalizációja miatt a véna veszélyeztetettebb helyzetben van,<sup>29</sup> mert distalis harmada a csonton fekszik, gyakran direkt a linea arcuata felszínén és nem védi a m. iliopsoas (3. ábra). A sérülés veszélyét to-



2. ábra. Az a. iliaca communis ágai és intrapelvicus lefutásának vázlata



3. ábra. Az a. és a v. iliaca externa, valamint a n. femoralis helyzete a m. iliacushoz, illetve a m. psoas majorhoz viszonyítva, a medencéből való kilépés síkjában

vább fokozza az ér relatív immobilitása, mivel azt a linea arcuata teljes hosszában szorosan rögzíti a peritoneum parietale. Az artériát lágyrész-interpozitum, ill. a m. iliacus is védi.<sup>13,31</sup>

#### b) Anterio-inferior quadráns [AI]

Ebben a régióban, a legexponáltabb helyzetben az a. v. n. obturatorius van, különösen a foramen obturatum superolateralis részén az obturátor csatornánál. További kockázatot jelent, hogy gyakori az erek aberráns lefutása, amikor az ér-ideg törzs pontosan az AI quadráns vetületében halad.<sup>29</sup>

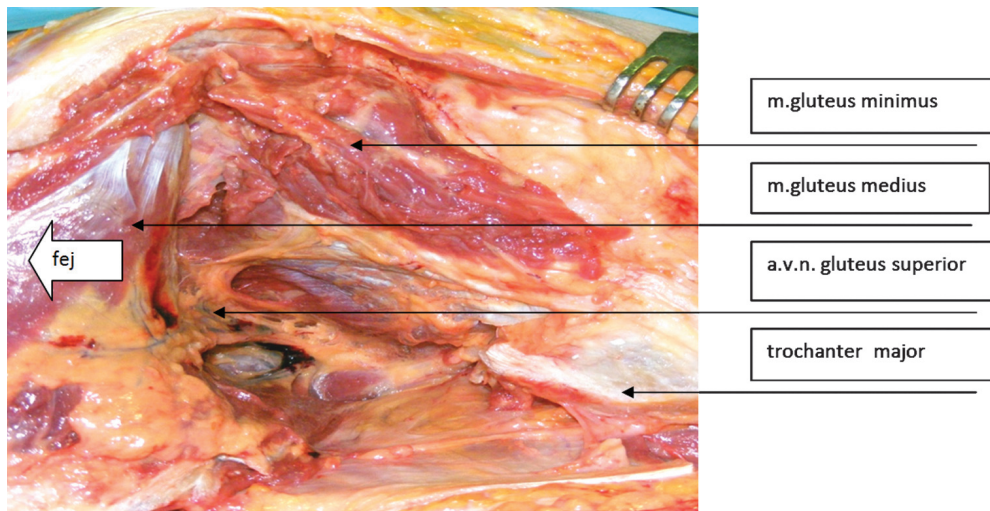
#### c) Centrum

Az acetabulum középpontjának átfúrása az a. v. n. obturatorius sérülését okozhatja. Némi biztonságot nyújt a m. obturator internus, mely interpozitumként védi az ér-ideg törzset. Anatómiai tanulmányok szerint azonban az izom gyakran insufficiens, vékonyabb, mint 1 mm.<sup>29</sup> Keating<sup>31</sup> az izmot 2-4 mm vastagnak találta. Ebben a régióban 15 mm-es vagy hossz-

szabb csavar használata már kockázatos.<sup>29</sup> Az ér-ideg törzs sérülhet a foramen obturatorium felső lateralis sarkába tett Hohmann-retraktor miatt is.<sup>10</sup>

#### d) Posterior superior quadráns [PS]

A PS quadráns centruma csavározás szempontjából<sup>13</sup> a legbiztonságosabb. Veszélyeztetett képletek az a. v. n. gluteus superior, mely kilépésénél a hiatus suprapiriformisnál van legközelebb az acetabulumhoz. Biztonságot jelent a csont vastagsága, de 25 mm-nél hosszabb csavar használata ebben az irányban már kockázatos.<sup>29</sup> Feugier<sup>13</sup> szerint az ér laza kötőszövetes környezete és nagy mobilitása csökkenti a sérülés veszélyét. A glutealis ér-ideg törzs annak ellenére, hogy a m. gluteus medius és minimus között viszonylag védett helyzetben van, a lateralis feltárás során megsérülhet. Ezért a m. gluteus medius az acetabulum szélétől 4 cm-nél<sup>32</sup> cranialisabban szétválasztani nem szabad. Ezt saját bonctermi vizsgálataink is megerősítik (4. ábra). Jacobs<sup>33</sup> mérései szerint a ventralis ágak átlagosan 6,6 cm-re, a dorsalisak 8,3 cm-re húzó-



4. ábra. Az a. v. és a n. gluteus superior elágazása a m. gluteus medius és minimus között

tak a trochanter major csúcsától. Ezek alapján a szerző egy biztonsági zónát határozott meg a trochanter csúcs feletti régióban.

#### e) Postero-inferior quadráns [PI]

Ebben a régióban veszélyeztetett az a. v. n. gluteus inferior, melyek viszonylag ritkábban sérülnek a környező laza mobilis lágy részek és a hátsó oszloptól való távolságuk miatt. Legközelebb az acetabulumhoz a spina ischiadica szintjében vannak. A csont jelentős vastagsága is védelmet nyújt, de 15 mm-nél hosszabb csavarok alkalmazása már kockázatos.<sup>29</sup> A Feugier<sup>13</sup> kísérleteiben használt 35 mm-es csavarok a spina ischiadica fölött és mögött léptek ki a csontból az a. glutea inferior irányába, közel az a. iliaca interna törzsének oszlásához.

A n. ischiadicus a medencéből való kilépésénél az acetabulum hátsó falán fekszik. Sérülésének kockázata csökkenthető, ha műtét közben ezt a régiót ujjal tapintva kontrolláljuk.<sup>31</sup>

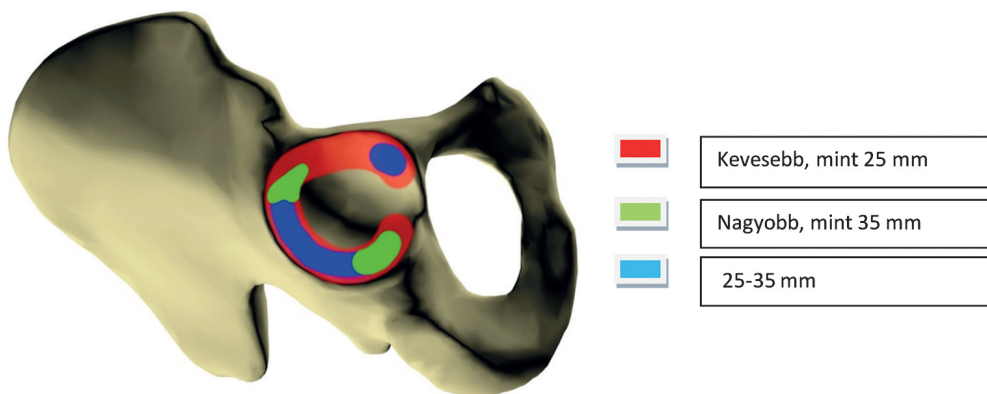
Distalisabban a rövid kirotátorok interpozitumot képeznek az ideg és a csont között.<sup>10,29</sup>

Az n. ischiadicus laza lágy rész környezete miatti nagyobb mobilitása is kockázatsökkentő. A n. peroneus érintettségének kiemelkedő gyakoriságát az ideg lokalizációja, lefutása és a hiatus infrapiriformison való kilépésének variabilitása<sup>34</sup> magyarázza.

Liu<sup>26</sup> szerint súlyos diszpláziában az acetabulum primer rotációs centruma 5 mm-rel ventralisabban és a kisebb vápaméretekből következően distalisabban van. Ezért a Wasilewski-rendszer ezekben az esetekben nem alkalmazható. A probléma megoldására saját számítógépes modellt dolgozott ki.

Kifejezetten operatív szemléletű megközelítés az acetabulum különböző régióiban a csont vastagságának megállapítása. Mivel ennek leggyakrabban a vápacsavarozásnál van jelentősége, a szerzők a protézis vápa palástjáról sugárirányban induló egyenesek mentén végeztek méréseket (5. ábra).<sup>29,31</sup>

A csont vastagsága függ az életkortól, a nemtől, a fúrás irányától, befolyásolja korábbi trauma, nagy oszteolízissel járó lazulás. Az acetabulumban két 35 mm-nél vastagabb régió van.



5. ábra. Az acetabulum különböző falvastagságú részeinek topográfiája Feugier nyomán



Az egyik lehetőség az ülőcsont, mely eredésének vetülete azonban kicsi, és a fúrási irány is nehezen meghatározható.

Csavarozásra legalkalmasabb a PS quadráns centruma, ahol a csípőlapát két lemeze között a határt SI ízület képezi. Ebbe az irányba akár 60 mm-es csavar is behajtható.<sup>13</sup>

## Összefoglalás

Közleményünk célja a csípőprotézis vápa komponensének beültetése során előforduló szövődményekkel kapcsolatos anatómiai és műtéttechnikai ismeretek áttekintése volt. Összefoglalónkat kifejezetten a gyakorló sebész szemléletének megfelelően igyekeztünk összeállítani. Bízunk benne, hogy tanulmányozása minden protetizáló kolléga hasznára válik.

## HIVATKOZÁSOK

1. *Nachbur B, Meyer RP, Verkkala K, Zurcher R.* The mechanisms of severe arterial injury in surgery of the hip joint. *Clin Orthop Relat Res* 1979; 122–33.
2. *Lee KW, Hyun JY, Yi JW.* Threatening external iliac vein injury during total hip arthroplasty. *J Kyung Hee Univ Med Cent* 2011;27:60–4.
3. *Shoenfeld NA, Stuchin SA, Pearl R, Haveson S.* The management of vascular injuries associated with total hip arthroplasty. *J Vasc Surg* 1990;11: 549–55.
4. *Lewallen DG.* Neurovascular injury associated with hip arthroplasty. *Instr Course Lect* 1998;47: 275–83.
5. *Johanson NA, Pellicci PM, Tsairis P, Salvati EA.* Nerve injury in total hip arthroplasty. *Clin Orthop Relat Res* 1983;214–22.
6. *Schmalzried TP, Amstutz HC, Dorey FJ.* Nerve palsy associated with total hip replacement. Risk factors and prognosis. *J Bone Joint Surg Am* 1991;73:1074–80.
7. *Shaughnessy WJK, Fitzgerald R.H.* Long-term results of total hip arthroplasty in patients with high congenital dislocation of the hip. *Orthop Trans* 1989;13.
8. *Edwards BN, Tullos HS, Noble PC.* Contributory factors and etiology of sciatic nerve palsy in total hip arthroplasty. *Clin Orthop Relat Res* 1987; 136–41.
9. *Necnessian OA, Macaulay W, Stinchfield FE.* Peripheral neuropathies following total hip arthroplasty. *J Arthroplasty* 1994;9:645–651.
10. *Rue JP, Inoue N, Mont MA.* Current overview of neurovascular structures in hip arthroplasty: anatomy, preoperative evaluation, approaches, and operative techniques to avoid complications. *Orthopedics* 2004;27:73–81; quiz 82–73.
11. *Solheim LF, Hagen R.* Femoral and sciatic neuropathies after total hip arthroplasty. *Acta Orthop Scand* 1980;51:531–4.
12. *Matos MH, Amstutz HC, Machleder HI.* Ischemia of the lower extremity after total hip replacement. *J Bone Joint Surg Am* 1979;61:24–7.
13. *Feugier P, Fessy MH, Bejui J, Bouchet A.* Acetabular anatomy and the relationship pelvic vascular structures. Implications in hip surgery. *Surg Radiol Anat* 1997;19:85–90.
14. *Mallory TH.* Rupture of the common iliac vein from reaming the acetabulum during total hip replacement. A case report. *J Bone Joint Surg Am* 1972;54:276–7.
15. *Peterson CA, Lewallen DG.* Periprosthetic fracture of the acetabulum after total hip arthroplasty. *J Bone Joint Surg Am* 1996;78:1206–13.

16. Aust JC, Bredenberg CE, Murray DG. Mechanisms of arterial injuries associated with total hip replacement. Arch Surg 1981;116:345–9.
17. Pess GM, Luskın R, Waugh TR, Battista AE. Femoral neuropathy secondary to pressurized cement in total hip replacement: treatment by decompression and neurolysis. Report of a case. J Bone Joint Surg Am 1987;69:623–5.
18. Stiški JM, Scott RD. Obturator-nerve palsy resulting from intrapelvic extrusion of cement during total hip replacement. Report of four cases. J Bone Joint Surg Am 1985;67:1225–8.
19. Oleksak M, Edge AJ. Compression of the sciatic nerve by methylmethacrylate cement after total hip replacement. J Bone Joint Surg Br 1992; 74:729–30.
20. Cohen B, Bhamra M, Ferris BD. Delayed sciatic nerve palsy following total hip arthroplasty. Br J Clin Pract 1991;45:292–3.
21. Fleming RE, Jr., Michelsen CB, Stinchfield FE. Sciatic paralysis. A complication of bleeding following hip surgery. J Bone Joint Surg Am 1979;61:37–9.
22. Wooten SL, McLaughlin RE. Iliacus hematoma and subsequent femoral nerve palsy after penetration of the medial acetabular wall during total hip arthroplasty. Report of a case. Clin Orthop Relat Res 1984:221–3.
23. Parfenchuck TA, Young TR. Intraoperative arterial occlusion in total joint arthroplasty. J Arthroplasty 1994;9:217–20.
24. Stubbs DH, Dorner DB, Johnston RC. Thrombosis of the iliofemoral artery during revision of a total hip replacement. A case report. J Bone Joint Surg Am 1986;68:454–5.
25. Ratliff A. Arterial injuries after total hip replacement. The Journal of Bone and Joint Surgery 1985;67–B:Editorial.
26. Liu Q, Zhou YX, Xu HJ, Tang J, Guo SJ, Tang QH. Safe zone for transacetabular screw fixation in prosthetic acetabular reconstruction of high developmental dysplasia of the hip. J Bone Joint Surg Am 2009;91:2880–5.
27. Hopkins NF, Vanhegan JA, Jamieson CW. Iliac aneurysm after total hip arthroplasty. Surgical management. J Bone Joint Surg Br 1983;65: 359–61.
28. Seddon HJ. A classification of nerve injuries. Br Med J 1942;2:237–9.
29. Wasielewski RC, Cooperstein LA, Kruger MP, Rubash HE. Acetabular anatomy and the transacetabular fixation of screws in total hip arthroplasty. J Bone Joint Surg Am 1990;72:501–8.
30. Woodburne RT. Essentials of human anatomy. 9 ed. New York: Oxford University Press; 1994.
31. Keating EM, Ritter MA, Faris PM. Structures at risk from medially placed acetabular screws. J Bone Joint Surg Am 1990;72:509–11.
32. Hardinge K. The direct lateral approach to the hip. J Bone Joint Surg Br 1982;64:17–9.
33. Jacobs LG, Buxton RA. The course of the superior gluteal nerve in the lateral approach to the hip. J Bone Joint Surg Am 1989;71:1239–43.
34. Ross LM, Lamperti ED, editors. Atlas of anatomy. Stuttgart: Georg Thieme Verlag 2006

**Dr. Szabó János**

Debreceni Egyetem, Orvos- és Egészségtudományi Centrum, Ortopédiai Klinika  
H-4032 Debrecen, Nagyerdei krt. 98.  
Tel.: (+36) 52 255-815